

ORIFICIOS	ELEMENTOS QUE LO ATRAVIESAN	CAVIDADES QUE COMUNICAN
1. De la lámina cribosa del etmoides	Ramas del nervio olfatorio (I par)	Endocráneo-fosas nasales
2. Ag. óptico	Nervio óptico (II par) y art. oftálmica	Endocráneo-órbita
3. Hendidura esfenoidal	III, IV y VI pares craneales; ramos nasal, frontal y lagrimal del nervio oftálmico (V par); venas oftálmicas; raíz simpática del ganglio oftálmico.	Endocráneo-órbita → PASTA FROLA (fuera ZINN) lat-front-lagrím.
4. Ag. redondo mayor	Nervio maxilar superior (V par) Ag. ero suborbitario	Endocráneo-fosa pterigomaxilar
5. Ag. oval	Nervio maxilar inferior (V par); arteria meníngea menor; vena del agujero oval.	Endocráneo-exocráneo
6. Ag. redondo menor	Arteria y venas meníngeas medias	Endocráneo-exocráneo
7. Ag. rasgado anterior	Nervio vidiano (Plexus Profundo)	Endocráneo-exocráneo
8. Conducto carotideo	Arteria carótida interna y sus plexos simpático y venoso.	Endocráneo-exocráneo
9. Ojo. auditivo int.	VII y VIII pares; nervio intermediario de Wrisberg y arteria auditiva int.	Endocráneo-termina en fondo de saco en el peñasco
10. Ag. rasgado post.	IX, X y XI pares y vena yugular interna	Endocráneo-exocráneo
11. Ag. condíleo ant.	XII par y vena condílea anterior	Endocráneo-exocráneo
12. Ag. condíleo post.	Vena condílea posterior	Endocráneo-exocráneo
13. Ag. occipital	Bulbo raquídeo y sus cubiertas meníngeas; arterias vertebrales y espinales; ramos ascendentes del nervio espinal; raíces ascendentes del XII par.	Endocráneo-exocráneo
14. Ag. estilomastoi-deo	VII par; arteria y venas estilomastoi-deas	Acueducto de Falopio-exocráneo

Conducto Vidiano → endocráneo plexo pterigoideo.

15. Ag. rasg. ANT. N. vidiano

Agujeros del cráneo

Asura de Blaser
Art. timpánica

Pares craneales:

- 1) Nervio olfatorio.
- 2) " óptico.
- 3) " motor ocular común.
- 4) " patético.
- 5) " trigémino.
- 6) " ocular externo
- 7) " facial
- 8) " auditivo

- X 9) Nervio glosofaríngeo
- X 10) " vago
- X 11) " espinal
- X 12) " hipogloso.


COND. PALATINO ANT (N. esfeno palatino INT)

" " POST (N. Palatino ANT)

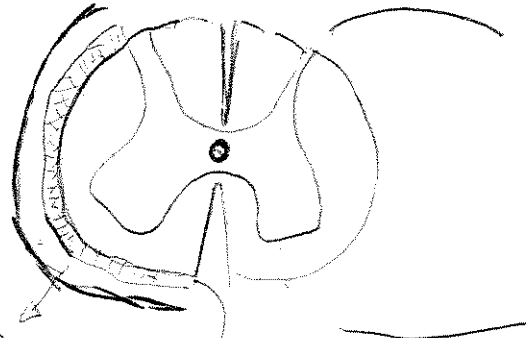


Hiatos de Falopio → N. petroso

ORIFICIOS EN LA BASE DEL EXOCRANEO.	
AGUJERO SUPRAORBITARIO	Nervio, arteria y vena supraorbitarios.
CONDUCTO PTERIGOPALATINO	Nervio Pterigopalatino, arteria y vena pterigopalatinas.
CISURA DE GLASER	Arteria Timpánica.
AGUJERO ESTILOMASTOIDEO	Nervio Facial, Arteria y Vena Estilomastoideas.
AGUJERO EN LA PARED EXTERNA DE LA FOSA YUGULAR	Filete auricular del Neumogástrico.



vientre ant digesti (Pera)



[Prof. sup.]

- oblicuos
- RECTOS
- transverso
- esplenio
- complejos

esp subdural
fondo de sup inf

esp. subaracno. des

CAROT. PRIM.
YUG. INT.
N. VAGO



Coitalito
 ↑ epiepinoto
 → transverso espinoto
 dorsal largo
 (blanco)